Demencia frontotemporal: ¿la evolución natural de la esquizofrenia?

J. Cuevas-Esteban [a], J. Pifarré-Paredero [b], G. Piñol-Ripoll [c]

Introducción. La evolución que sufre con el tiempo la esquizofrenia ha sido objeto de distintas investigaciones en las últimas décadas. Existen importantes discrepancias en los resultados de éstas, obteniendo conclusiones contrapuestas. La demencia frontotemporal y la esquizofrenia son dos entidades clínicas, heterogéneas, que comparten rasgos comunes, tanto en aspectos neuropsicológicos como de neuroimagen funcional y estructural. **Caso clínico.** El objetivo de este trabajo es plantear, a través de un caso clínico como ejemplo, la hipótesis de que la demencia frontotemporal podría ser la evolución natural de la esquizofrenia en el caso de desarrollar una demencia. Trataremos de analizar las semejanzas entre ambas entidades y la posibilidad de que éstas evolucionen en un continuo. **Conclusión.** Dada la heterogeneidad de ambas entidades clínicas y las semejanzas existentes entre ellas, parece razonable afirmar que podría existir un subtipo de esquizofrenia que evolucionase indefectiblemente hacia la demencia con alteraciones frontotemporales.

Palabras clave. Demencia frontotemporal. Esquizofrenia. Neuroimagen. Neuropsicología.

Frontotemporal dementia, schizophrenia's natural evolution?

Introduction. *Schizophrenia's evolution along the time has been the aim of different studies in the last decades. There are significant disagreements in their results, obtaining contradictory conclusions. Frontotemporal dementia and schizophrenia are two heterogeneous pathologies, which share similar neuropsychological profile, as well as similar functional and structural neuroimaging profile.* ***Case report.*** *The aim of our study is to establish the hypothesis, trough a case report as an example, that frontotemporal dementia might be schizophrenia's natural evolution, when this one develops a dementia syndrome. We analyse similarities between these two pathologies and the possibility that they may be in a continuum.* ***Conclusions.*** *Regarding to the heterogeneity and similarities between schizophrenia and frontotemporal dementia, it seems reasonable to state that a cluster of schizophrenia may progress to frontotemporal dementia.*

Key words. *Frontotemporal dementia. Neuroimaging. Neuropsychology. Schizophrenia.*

[a] Unidad de Agudos de Psiquiatría. Parc Sanitari Sant Joan de Déu. Sant Boi de Llobregat, Barcelona.
[b] Servicio de Psiquiatría.
[c] Unidad de Demencias. Hospital Santa Maria de Lleida. Institut de Recerca Biomèdica de Lleida (IRB Lleida). Lleida, España.

Correspondencia
Dr. Jorge Cuevas Esteban. Unidad de Agudos de Psiquiatría. Parc Sanitari Sant Joan de Déu. Doctor Antoni Pujadas, 42. E-08830 Sant Boi de Llobregat (Barcelona).

Fax
+34 936 542 136.

E-mail
jcuevas_esteban@yahoo.es

Introducción

La esquizofrenia es un trastorno psiquiátrico caracterizado por la disrupción de los dominios afectivo, cognitivo y social, lo que origina un deterioro en la capacidad de adaptarse a los cambios del entorno y tener un funcionamiento óptimo en la comunidad [1].

La demencia frontotemporal (DFT) es una entidad heterogénea caracterizada por la atrofia de los lóbulos frontal y temporal. Fue descrita por primera vez en el año 1892 por Arnold Pick, pero no fue hasta 1911 cuando Alois Alzheimer la describió desde el punto de vista histopatológico [2]. La enfermedad de Pick fue el primer subtipo de DFT reconocido, caracterizado patológicamente por la presencia de cuerpos de Pick (inclusiones intraneuronales argirófilas) en la neocorteza y el hipocampo. Clínicamente se caracteriza por alteraciones de la conducta y trastornos del lenguaje [3].

Kraepelin, inicialmente, definió la *dementia praecox* como una enfermedad cerebral progresiva, si bien esta afirmación ha recibido distintas opiniones de aceptación y rechazo a lo largo de la historia [4]. La evolución que sufre con el tiempo

la esquizofrenia ha sido objeto de distintas investigaciones [5,6], siendo una de las conclusiones obtenidas en dichas investigaciones que la esquizofrenia no suponía un mayor riesgo de evolución hacia la demencia que en la población no esquizofrénica [7]. Estos estudios se realizaron entre 1972 y 1987. Sin embargo, en los últimos veinte años los criterios de DFT han evolucionado y la ausencia de unos criterios diagnósticos sencillos y universales han limitado la realización de estudios [8]. Otros autores discrepan de la conclusión mencionada, argumentando que la demencia normalmente no se considera una superposición de la esquizofrenia y no se reconoce claramente como una complicación del trastorno a pesar de alteraciones cognitivas y estructurales [9,10]. Ya en el año 2001, un estudio de De Vries et al postulaba que el perfil neuropsicológico de la demencia en la esquizofrenia era muy similar al de la DFT [11,12].

Existen dos grandes hipótesis en torno al curso natural de la esquizofrenia. La primera de ellas es la de la neurodegeneración, según la cual los déficits cognitivos siguen un curso análogo al de la demencia. La segunda es la del neurodesarrollo, que afirma que los déficits cognitivos son relativamente estables. En las últimas décadas, tanto los estudios longitudinales como los transversales han apoyado la hipótesis del neurodesarrollo [13,14], pero este modelo no puede dar explicación a todos los hallazgos [15].

Un subgrupo de pacientes geriátricos con esquizofrenia crónica muestra deterioro cognitivo y funcional grave, lo que implica un deterioro en algún momento posterior al inicio de la enfermedad [16]**.** Las investigaciones realizadas en los últimos años sugieren que el deterioro progresivo relacionado con la edad en la esquizofrenia afecta a áreas cognitivas concretas, especialmente a la capacidad de abstracción y a la velocidad de procesamiento [17]. Todo ello está en la línea de lo afirmado por Lieberman en el año 1999 [18], haciendo alusión a que es prematuro desechar el papel del proceso neurodegenerativo en la fisiopatología de la esquizofrenia.

El objetivo de este trabajo es plantear, a través de un caso clínico como ejemplo, la hipótesis de que la DFT podría ser la evolución natural de la esquizofrenia en el caso de desarrollar una demencia. Trataremos de analizar las semejanzas entre ambas entidades y la posibilidad de que éstas evolucionen en un continuo.

Caso clínico

Varón de 72 años que ingresa en una unidad de agudos de Psiquiatría, remitido por su psiquiatra de referencia por alteraciones conductuales.

Antecedentes somáticos

Infarto agudo de miocardio, diabetes mellitus no insulinodependiente, hipertensión arterial, hiperuricemia, ulcus gástrico, hiperlipemia. Tratamientos: alopurinol, sulpiride, ranitidina, metformina, simvastatina, ácido acetilsalicílico, valsartán.

Antecedentes psiquiátricos

Diagnosticado de esquizofrenia residual hace más de 40 años. Cuenta con un ingreso previo en una unidad de agudos de Psiquiatría en el año 1981. Seguimiento en un centro de salud mental cada tres meses. Ha mantenido estabilidad psicopatológica a lo largo de estos 40 años, sin que sus familiares manifiesten ningún cambio funcional ni cognitivo, ni tampoco la aparición de sintomatología productiva (tan sólo ha habido una reagudización de su trastorno psiquiátrico de base, sin necesidad de ingreso hospitalario). Tratamiento habitual: flufenacina decanoato (una ampolla cada 15 días) y haloperidol (5 mg/día).

Antecedentes psiquiátricos familiares

Sobrino diagnosticado de esquizofrenia paranoide.

Psicobiografía

Soltero. Grado de escolaridad: estudios primarios. No ha mantenido una actividad laboral estable a lo largo de su vida, y únicamente ha ayudado a familiares en tareas de agricultura de forma errática. Vive junto a su hermano, su cuñada y su sobrino en el medio rural.

Enfermedad actual

Según la información aportada por los familiares, el cuadro actual se circunscribe a los seis últimos meses. Desde entonces, estando previamente estable desde el punto de vista psicopatológico, sin que hubiesen modificaciones en su tratamiento habitual ni factores estresantes identificables, comienza con un cuadro clínico de inicio insidioso,

con importantes alteraciones conductuales en forma de fugas domiciliarias y comportamiento socialmente inadecuado, desinhibición, insomnio pertinaz a pesar del tratamiento y desorientación nocturna. Ingresa en Medicina Interna y es inicialmente diagnosticado de cuadro confusional agudo secundario a hipoglucemias. Tras un ajuste psicofarmacológico, los síntomas remiten de forma parcial, pero con el paso de los días, la psicopatología reaparece con mayor intensidad. Comienza a surgir incremento de la libido, ánimo disfórico, irritabilidad, tendencia al consumo de alcohol y de tabaco, prodigalidad, incontinencia de esfínteres y una importante afectación en la independencia de las actividades básicas de la vida diaria, así como dificultades mnésicas. A pesar de las modificaciones farmacológicas (se inicia tratamiento con 15 mg de aripiprazol, con escasa respuesta), los síntomas mencionados no mejoran y provocan la claudicación familiar. Finalmente, ingresa en la Unidad de Agudos de nuestro hospital bajo la sospecha diagnóstica de reagudización de esquizofrenia residual frente a síndrome frontotemporal.

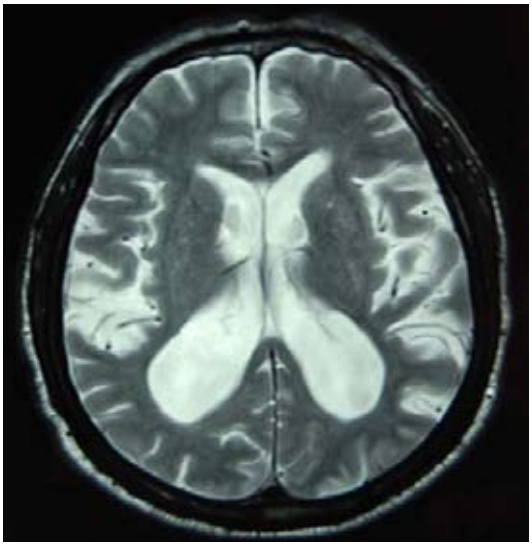

Figura 1. Corte transversal obtenido mediante resonancia magnética cerebral. Prominencia de surcos, cisuras y sistema ventricular, en relación a atrofia córtico-subcortical global. Mínima hiperintensidad de señal en la sustancia blanca adyacente a los ventrículos laterales.

Examen mental al ingreso

Orientado parcialmente en tiempo y en espacio, consciente y alerta. Distraíble. Contacto ocular adecuado. Sonriente. Conducta invasiva, transgrede de forma parcial las normas sociales. Colaborador en la medida de sus posibilidades, aspecto descuidado. Quejas subjetivas de memoria. Habla en voz y tono elevados. Lenguaje espontáneo, logorrea, habla farfullante. Discurso coherente, leve taquipsiquia. No se objetivan alteraciones en la vivencia del pensamiento. En la esfera afectiva destaca moria y tendencia a la irritabilidad cuando se le contradice. Dificultad para el control de los impulsos. Agripnia en los días previos al ingreso. Incremento de la libido. Hiperorexia. Hiperoralidad. No sobrevaloración de capacidades personales, si bien verbaliza planes de futuro a corto plazo no ajustados a su situación vital. No ideación de muerte ni autolítica. No alteraciones sensoperceptivas ni ideación delirante. Anosognosia.

Exploración neurológica

Marcada sialorrea y leve rigidez en rueda dentada, probablemente en relación con tratamiento antipsicótico. Inestabilidad en la marcha. Abasia. No focalidad neurológica ni afectación de pares craneales. Campimetría por confrontación negativa. No pérdida de fuerza ni alteraciones en la sensibilidad. No dismetrías. Romberg negativo. Reflejos cutaneoplantar y osteotendinosos conservados.

Pruebas complementarias

- *Hemograma, bioquímica y ECG:* sin alteraciones agudas de interés.
- *TSH, vitamina B_{12} y ácido fólico:* normal.
- *Serología de lúes, VIH, VHB y VHC:* negativos.
- *CAMCOG:* resultados por debajo del punto de corte en pensamiento abstracto, funciones ejecutivas, memoria y atención.
- *MMSE:* 17/30.
- *Resonancia magnética cerebral:* atrofia cerebral global córtico-subcortical. Signos focales de isquemia en la sustancia blanca periventricular (Fig. 1).
- *SPECT cerebral:* patrón de perfusión que sugiere demencia primaria de distribución frontotemporal, con extensión parietal (Fig. 2).

Impresión diagnóstica

El paciente fue diagnosticado de DFT, con alteraciones conductuales.

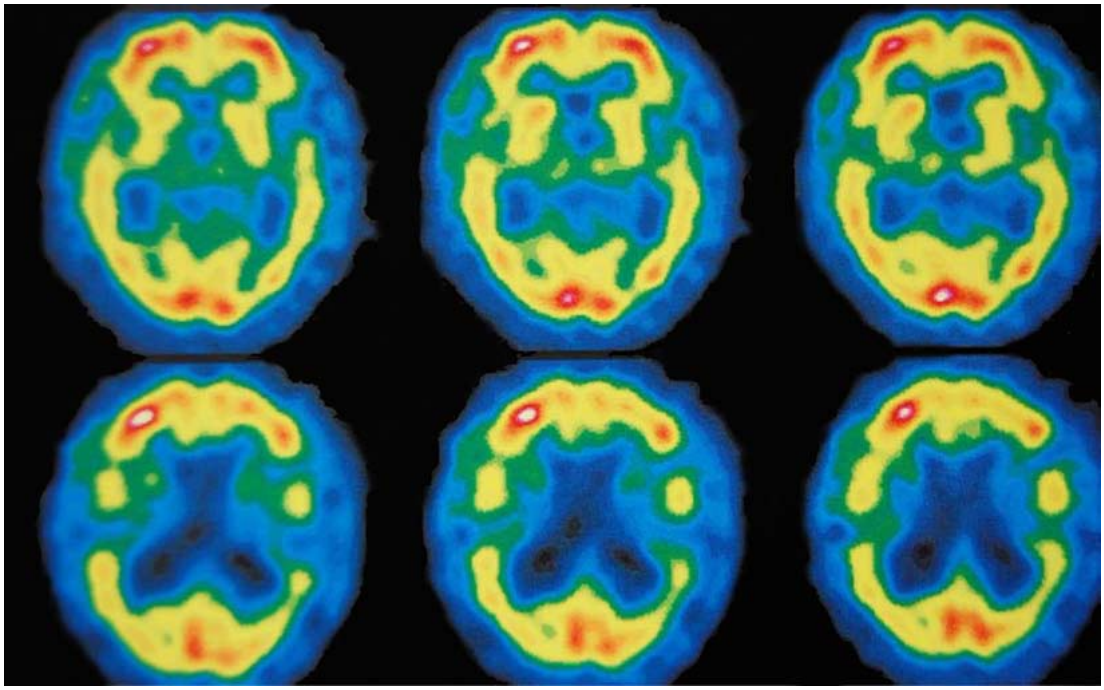

Figura 2. Corte transversal obtenido mediante SPECT cerebral: marcada hipoperfusión frontotemporal bilateral, existiendo en el lado izquierdo extensión temporal posterior en los cortes más inferiores, y parietal bilateral en los más superiores. Hipoactividad talámica bilateral.

Evolución durante el ingreso

Desde el punto de vista psicofarmacológico, se establece tratamiento sintomático con 1.200 mg de gabapentina y 6 mg de haloperidol, y se procede a la retirada progresiva del resto de medicación antipsicótica. El paciente evoluciona de forma favorable recuperando de forma parcial su independencia y capacidad de autocuidado, y difuminándose las alteraciones conductuales que motivaron el ingreso, con una adecuada adaptación a la dinámica de la unidad. Persisten moria y anosognosia, así como la hiperoralidad.

Tras dos semanas de ingreso presenta un cuadro de diarrea e incontinencia urinaria, polidipsia y poliuria. Se solicita analítica de urgencias ante la sospecha de mal control glucémico. Los resultados desvelaron que no existían datos sugerentes de diabetes mal controlada, pero sí una importante hiponatremia (Na: 120 mEq/L) e hiperpotasemia (K: 5,75 mEq/L). Osmolaridad urinaria: 250 mOsm/kg de agua (275-295). Cortisol a las ocho horas y aldosterona sérica dentro de la normalidad. Según informa el personal de enfermería, durante los días previos el paciente había estado bebiendo entre 5 y 6 litros de agua diarios. El paciente había desarrollado una potomanía, probablemente en relación con la dificultad para el control de los impulsos y la hiperoralidad.

Se procede a la restricción hídrica, limitándola a 1,5 litros/día, mejorando los parámetros antes descritos hasta llegar a la normalidad. Además, se añaden al tratamiento antes mencionado 20 mg de fluoxetina, con lo que remite de forma parcial la hiperoralidad.

Finalmente el paciente es dado de alta y trasladado a un centro residencial, dada la previsión de imposibilidad de contención ambulatoria y empeoramiento clínico. Su situación clínica en el momento del alta es la de la estabilidad psicopatológica.

Discusión

Muchos pacientes con esquizofrenia muestran deterioro clínico progresivo, como Kraeplin postuló, aunque la evidencia del sustrato orgánico

subyacente sigue siendo una incógnita [19]. Lo que planteamos en nuestro trabajo es si la demencia con alteraciones frontotemporales podría ser la evolución última y natural de la esquizofrenia, o bien una complicación en una determinada población de pacientes esquizofrénicos o simplemente un hallazgo casual. Existen parecidos razonables entre ambas entidades clínicas. Desde el punto de vista neuropsicológico, desde el año 1951, diversos estudios han puesto de manifiesto una amplia y clara evidencia de la disfunción del lóbulo frontal en pacientes esquizofrénicos [20]. En un reciente trabajo, Cohen et al relacionan distintas alteraciones en las funciones neuropsicológicas de la esquizofrenia con el lóbulo frontal: razonamiento, atención mantenida, atención selectiva, memoria operativa, discriminación olfatoria y fluencia verbal [21].

También desde el punto de vista de la neuroimagen, tanto estructural como funcional, existe una clara afectación del lóbulo frontal en la esquizofrenia. En cuanto a la neuroimagen estructural, estudios realizados mediante resonancia magnética ha demostrado reducciones en la corteza prefrontal relacionadas con sintomatología negativa y funciones ejecutivas mermadas [22,23]. La imagen mediante tensor de difusión (DTI) pone de manifiesto alteraciones en la sustancia blanca de la corteza pefrontal y conexiones frontotemporales [24-26]. En lo que a la neuroimagen funcional concierne, tanto el PET como el SPECT hablan de un patrón de hipofrontalidad en la esquizofrenia [27], mientras que la resonancia magnética funcional evidencia una menor activación de la corteza prefrontal durante tareas cognitivas complejas [28]. Esta técnica también evidencia alteraciones en la amígdala, complejo anatómico y funcional relacionado con el síndrome de Klüver-Bucy en la DFT [29].

El caso clínico presentado puede parecer de carácter excepcional, pero la DFT sigue siendo un trastorno no diagnosticado o infradiagnosticado, a pesar de ser una enfermedad neurodegenerativa presenil bastante común. Además, el hecho de que el trastorno afecte a personas todavía en sus años productivos puede crear confusión en sus inicios con un trastorno psiquiátrico [30]. Otro aspecto a tener en cuenta es la alta comorbilidad de enfermedades médicas como hipotensión, infarto de miocardio, enfermedad pulmonar obstructiva crónica y diabetes, en los pacientes con patología psiquiátrica, documentada por varios estudios [31]. Existe un mayor riesgo de mortalidad, tanto global como por causas naturales, en los pacientes con esquizofrenia [32], sin olvidar el suicidio, que es la consecuencia más seria y la principal causa de muerte prematura en la esquizofrenia [33,34]. Todo ello impediría objetivar la evolución natural de la enfermedad y diagnosticar la DFT en el caso de que ésta se diera.

A la vista de los resultados, relacionar de forma directa la esquizofrenia con la DFT podría ser precipitado y atrevido. Sin embargo, dada la heterogeneidad de ambas entidades clínicas y las semejanzas existentes entre ellas, parece razonable afirmar que podría existir un subtipo de esquizofrenia que evolucionase indefectiblemente hacia la demencia con alteraciones frontotemporales. Por ello, podría resultar interesante plantear estudios epidemiológicos con criterios de inclusión más claros y estrictos, con la misión de identificar qué subtipos de esquizofrenia evolucionan con más frecuencia hacia la demencia con alteraciones frontotemporales; también podría ser importante contar con la ayuda de la histopatología para obtener información esencial *a posteriori*. A partir de ahí, en el caso de que esta hipótesis se confirmase, sería recomendable realizar estudios genéticos, moleculares y de neuroimagen, con el objetivo final de establecer medidas preventivas en los pacientes con esquizofrenia en la edad adulta y comienzo de la senectud, que evitasen un empeoramiento en su calidad de vida y nivel funcional.

Bibliografía

1. Giner J, Bobes J, Cervera S, Leal C, Baca E, Ibáñez E. Impact of olanzapine on quality of life of patients with schizophrenia: one-year follow-up with the Seville Quality of Life Questionnaire. Actas Esp Psiquiatr 2004; 32: 1-7.
2. Josephs KA, Knopman DS, Whitwell JL, Boeve BF, Parisi JE, Petersen RC, et al. Survival in two variants of tau-negative frontotemporal lobar degeneration: FTLD-U vs FTLD-MND. Neurology 2005; 65: 645-7.
3. Toribio-Díaz ME, Morera-Guitart J. Clasificación clínica y biomolecular de las demencias frontotemporales. Revisión de la bibliografía. Rev Neurol 2008; 47: 588-98.
4. DeLisi LE. The concept of progressive brain change in schizophrenia: implications for understanding schizophrenia. Schizophr Bull 2008; 34: 312-21.
5. Bleuler M. Die Schizophrenen Geistesstörungen im Lich-

te langjähriger Kranken-und Familiengeschichten. Stuttgart: Thieme; 1972.
6. Ciompi L, Müller C. Lebensweg und Alter der Schizophrenen. Eine katamnestische Langzeitstudie bis ins Senium. Monographien aus dem Gesamtgebiete der Psychiatrie. Berlin: Springer; 1976.
7. Agüera-Ortiz L. Los ancianos con esquizofrenia de inicio precoz. In Agüera-Ortiz L, Martín-Carrasco M, Cervilla-Ballesteros J, eds. Psiquiatría geriatrica. 1 ed. Barcelona: Masson; 2002. p. 413-25.
8. Hutchinson AD, Mathias JL. Neuropsychological deficits in frontotemporal dementia and Alzheimer's disease: a meta-analytic review. J Neurol Neurosurg Psychiatry 2007; 78: 917-28.
9. Crow TJ, Johnstone EC. Cerebral atrophy and cognitive impairment in chronic schizophrenia. Lancet 1977; 1: 357.
10. Johnstone EC, Crow TJ, Frith CD, Stevens M, Kreel L, Husband J. The dementia of dementia praecox. Acta Psychiatr Scand 1978; 57: 305-24.
11. De Vries PJ, Honer WG, Kemp PM, McKenna PJ. Dementia as a complication of schizophrenia. J Neurol Neurosurg Psychiatry 2001; 70: 588-96.
12. Kitabayashi Y, Otakara C, Hirosawa R, Narumoto J, Fukui K. Frontotemporal dementia complicated with schizophrenia. Psychiatry Clin Neurosci 2005; 59: 749-50.
13. Goldberg TE, Hyde TM, Kleinman JE, Weinberger DR. Course of schizophrenia: neuropsychological evidence for a static encephalopathy. Schizophr Bull 1993; 19: 797-804.
14. Rund BR. A review of longitudinal studies of cognitive functions in schizophrenia patients. Schizophr Bull 1998; 24: 425-35.
15. Arango C, Kahn R. Progressive brain changes in schizophrenia. Schizophr Bull 2008; 34: 310-1.
16. Friedman JI, Harvey PD, Kemether E, Byne W, Davis KL. Cognitive and functional changes with aging in schizophrenia. Biol Psychiatry 1999; 46: 921-8.
17. Fucetola R, Seidman LJ, Kremen WS, Faraone SV, Goldstein JM, Tsuang MT. Age and neuropsychologic function in schizophrenia: a decline in executive abilities beyond that observed in healthy volunteers. Biol Psychiatry 2000; 48: 137-46.
18. Lieberman JA. Is schizophrenia a neurodegenerative disorder? A clinical and neurobiological perspective. Biol Psychiatry 1999; 46: 729-39.
19. Asami T, Narita H, Hirayasu Y. Progressive structural abnormalities in the brain of the schizophrenic. Seishin Shinkeigaku Zasshi 2004; 106: 987-96.
20. De la Torre JC, Barrios M, Junqué C. Frontal lobe alterations in schizophrenia: neuroimaging and neuropsychological findings. Eur Arch Psychiatry Clin Neurosci 2005; 255: 236-44.
21. Cohen AS, Saperstein AM, Gold JM, Kirkpatrick B, Carpenter WT Jr, Buchanan RW. Neuropsychology of the deficit syndrome: new data and meta-analysis of findings to date. Schizophr Bull 2007; 33: 1201-12.
22. Lawrie SM, Abukmeil SS. Brain abnormality in schizophrenia. A systematic and quantitative review of volumetric magnetic resonance imaging studies. Br J Psychiatry 1998; 172: 110-20.
23. Antonova E, Sharma T, Morris R, Kumari V. The relationship between brain structure and neurocognition in schizophrenia: a selective review. Schizophr Res 2004; 70: 117-45.
24. Hoptman MJ, Volavka J, Johnson G, Weiss E, Bilder RM, Lim KO. Frontal white matter microstructure, aggression, and impulsivity in men with schizophrenia: a preliminary study. Biol Psychiatry 2002; 52: 9-14.
25. Wolkin A, Choi SJ, Szilagyi S, Sanfilipo M, Rotrosen JP, Lim KO. Inferior frontal white matter anisotropy and negative symptoms of schizophrenia: a diffusion tensor imaging study. Am J Psychiatry 2003; 160: 572-4.
26. Kubicki M, Westin CF, Nestor PG, Wible CG, Frumin M, Maier SE, et al. Cingulate fasciculus integrity disruption in schizophrenia: a magnetic resonance diffusion tensor imaging study. Biol Psychiatry 2003; 54: 1171-80.
27. Gur RE, Keshavan MS, Lawrie SM. Deconstructing psychosis with human brain imaging. Schizophr Bull 2007; 33: 921-31.
28. Kindermann SS, Karimi A, Symonds L, Brown GG, Jeste DV. Review of functional magnetic resonance imaging in schizophrenia. Schizophr Res 1997; 27: 143-56.
29. Ledo-Varela MT, Giménez-Amaya JM, Llamas A. The amygdaloid complex and its implication in psychiatric disorders. An Sist Sanit Navarra 2007; 30: 61-74.
30. Wittenberg D, Possin KL, Rascovsky K, Rankin KP, Miller BL, Kramer JH. The early neuropsychological and behavioral characteristics of frontotemporal dementia. Neuropsychol Rev 2008; 18: 91-102.
31. Lyketsos CG, Dunn G, Kaminsky MJ, Breakey WR. Medical comorbidity in psychiatric inpatients: relation to clinical outcomes and hospital length of stay. Psychosomatics 2002; 43: 24-30.
32. Sáiz-Ruiz J, Bobes-García J, Vallejo-Ruiloba J, Giner-Ubago J, García-Portilla González MP; Grupo de Trabajo sobre la Salud Física del Paciente con Esquizofrenia. Consensus on physical health of patients with schizophrenia from the Spanish Societies of Psychiatry and Biological Psychiatry. Actas Esp Psiquiatr 2008; 36: 251-64.
33. Siris S. Suicide and schizophrenia. J Psychopharmacol 2001; 15: 127-35.
34. Caldwell C, Gottesman I. Schizophrenia. A high risk factor for suicide: clues to risk reduction. Suicide Life Threat Behav 1992; 22: 479-93.